

федеральное государственное бюджетное образовательное учреждение высшего образования «Приволжский исследовательский медицинский университет»  
Министерства здравоохранения Российской Федерации

Владимирский филиал ФГБОУ ВО «ПИМУ» Минздрава России

**ФОНД ОЦЕНОЧНЫХ СРЕДСТВ ПО ДИСЦИПЛИНЕ**

**ФУНКЦИОНАЛЬНАЯ ДИАГНОСТИКА В КЛИНИКЕ ВНУТРЕННИХ БОЛЕЗНЕЙ**

**Специальность: 31.05.01 ЛЕЧЕБНОЕ ДЕЛО**

**КАФЕДРА ГОСПИТАЛЬНОЙ ТЕРАПИИ И ОБЩЕЙ ВРАЧЕБНОЙ  
ПРАКТИКИ ИМЕНИ В.Г.ВОГРАЛИКА**

**Форма обучения: ОЧНАЯ**

**Владимир  
2023**

## 1. Фонд оценочных средств для текущего контроля успеваемости, промежуточной аттестации обучающихся по дисциплине

Настоящий Фонд оценочных средств (ФОС) по дисциплине «Функциональная диагностика в клинике внутренних болезней» является неотъемлемым приложением к рабочей программе дисциплины «Функциональная диагностика в клинике внутренних болезней». На данный ФОС распространяются все реквизиты утверждения, представленные в РПД по данной дисциплине.

## 2. Перечень оценочных средств

Для определения качества освоения обучающимися учебного материала по дисциплине «Функциональная диагностика в клинике внутренних болезней» используются следующие оценочные средства:

№ п/п	Оценочное средство	Краткая характеристика оценочного средства	Представление оценочного средства в ФОС
1	Тесты по дисциплине	Система стандартизированных заданий, позволяющая автоматизировать процедуру измерения уровня знаний и умений обучающегося	Фонд тестовых заданий (размещены на СДО)
2	Контрольная работа	Средство проверки умений применять полученные знания для решения задач определенного типа по теме или разделу	Комплект контрольных заданий по вариантам
3	Реферат	Продукт самостоятельной работы студента, представляющий собой краткое изложение в письменном виде полученных результатов теоретического анализа определенной научной (учебно-исследовательской) темы, где автор раскрывает суть исследуемой проблемы, приводит различные точки зрения, а также собственные взгляды на нее.	Перечень тем рефератов
4	Индивидуальный опрос/задание	Средство контроля, позволяющий оценить степень раскрытия материала	Перечень вопросов
5	Ситуационные задачи	Способ контроля, позволяющий оценить критичность мышления и степень усвоения материала, способность применить теоретические знания на практике.	Перечень задач
6	Доклад	Продукт самостоятельной работы студента, представляющий собой публичное выступление по представлению полученных результатов решения определенной учебно-практической, учебно-исследовательской или научной темы	Темы докладов, сообщений

## 3. Перечень компетенций с указанием этапов их формирования в процессе освоения образовательной программы и видов оценочных средств

Коды	Этап	Контролируемые разделы	Оценочные средства
------	------	------------------------	--------------------

компетенций	формирования компетенции	дисциплины	
(УК-1, 4, 5); (ПК -1, 2, 3, 5, 6, 22)	Текущий	Функциональные методы исследования в кардиологии. Суточное мониторирование артериального давления (СМАД).	<i>Индивидуальные задания, реферат</i>
(УК-1, 4, 5); (ПК -1, 2, 3, 5, 6, 22)	Текущий	Клиническая электрокардиография (ЭКГ) и суточное мониторирование ЭКГ	<i>контрольная работа, собеседование по ситуационным задачам, тестирование компьютерное</i>
(УК-1, 4, 5); (ПК -1, 2, 3, 5, 6, 22)	Текущий	Функциональные и медикаментозные ЭКГ-пробы в кардиологии	<i>Индивидуальные задания, реферат</i>
(УК-1, 4, 5); (ПК -1, 2, 3, 5, 6, 22)	Текущий	Нагрузочные методы исследования в кардиологии	<i>Индивидуальные задания, реферат</i>
(УК-1, 4, 5); (ПК -1, 2, 3, 5, 6, 22)	Текущий	Клиническая физиология и функциональная диагностика системы дыхания	<i>контрольная работа, собеседование по ситуационным задачам, тестирование компьютерное</i>
(УК-1, 4, 5); (ПК -1, 2, 3, 5, 6, 22)	Текущий	Клиническая физиология и функциональная диагностика системы пищеварения	<i>Индивидуальные задания, реферат</i>
(УК-1, 4, 5); (ПК -1, 2, 3, 5, 6, 22)	Текущий	Синдром ночного апноэ.	<i>Индивидуальные задания, реферат</i>
(УК-1, 4, 5); (ПК -1, 2, 3, 5, 6, 22)	Промежуточный	Зачет	<i>Вопросы к зачету</i>

#### **4. Содержание оценочных средств входного, текущего контроля**

Входной/текущий контроль осуществляется преподавателем дисциплины при проведении занятий в форме контрольной работы, собеседования по ситуационным задачам, тестирования, реферата. Текущий контроль проводится в разрезе оценки компетенций, предусмотренных в РПД: (УК-1, 4, 5); (ПК -1, 2, 3, 5, 6, 22).

#### ***ПРИМЕРЫ ТЕСТОВЫХ ЗАДАНИЙ:***

#### ***ПРИМЕРЫ ТЕСТОВЫХ ЗАДАНИЙ:***

**1. ПРИ РЕГИСТРАЦИИ ЭКГ ИМЕЮТСЯ ЗНАЧИТЕЛЬНЫЕ ПОМЕХИ («НАВОДКА») В СТАНДАРТНЫХ ОТВЕДЕНИЯХ II И III, НО НЕ I. ЭЛЕКТРОД МОЖЕТ БЫТЬ ПЛОХО НАЛОЖЕН:**

1. на левой руке
2. на правой руке
3. на левой ноге\*
4. на правой ноге

## 2. ДЛЯ ВАЗОСПАСТИЧЕСКОЙ СТЕНОКАРДИИ ХАРАКТЕРНО:

1. подъем ST в период болей\*
2. появление отрицательного зубца Т в период боли

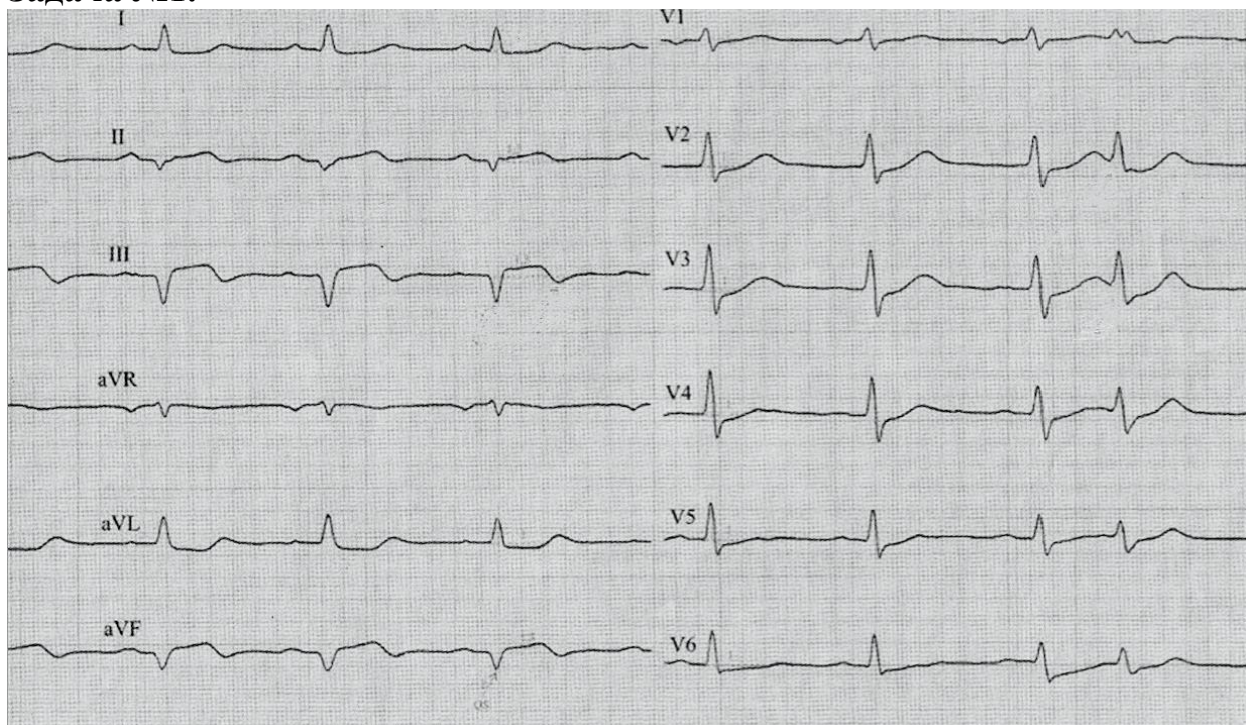
## 3. ЧТО ХАРАКТЕРНО ДЛЯ ФИБРИЛЛЯЦИИ ПРЕДСЕРДИЙ?

1. частота желудочковых комплексов более 120 в мин
2. отсутствие зубцов Р\*
3. наличие преждевременных комплексов QRS
4. укорочение интервалов PQ
5. наличие дельта-волны

**Оценочные средства, рекомендуемые для включения в фонд оценочных средств для проведения зачетного занятия.**

### Типовая ЭКГ с эталоном ответа

#### Задача №1.



#### ВОПРОСЫ

1. Ваше заключение?
2. Что бы Вы хотели исследовать у больного для окончательной верификации диагноза, каковы предполагаемые результаты этих исследований.

## ЭТАЛОН ОТВЕТА

### 1. Заключение:

Регулярный синусовый ритм с ЧСС=83 в 1 минуту нарушен одиночной суправентрикулярной экстрасистолой. Резкое отклонение ЭОС влево. Блокада передней ветви левой ножки пучка Гиса. Картина острого периода текущего нижнего Q-инфаркта миокарда. Нарушение процессов реполяризации боковых отделов левого желудочка (по зубцу T).

### 2. Дообследование для верификации диагноза:

Общий анализ крови, тропонин I, фенотип ГЛП, глюкоза, вчСРБ, калий и магний крови, суточное ЭКГ-мониторирование, ЭхоДКГ, СКГ.

## 5. Содержание оценочных средств промежуточной аттестации

Промежуточная аттестация проводится в виде зачета.

5.1 Перечень контрольных заданий и иных материалов, необходимых для оценки знаний, умений, навыков и опыта деятельности

5.1.1. Вопросы к зачёту по дисциплине «Функциональная диагностика в клинике внутренних болезней»

Подраздел	Вопросы	Код компетенции (согласно РПД)
<b>Функциональная диагностика в клинике внутренних болезней</b>	<p>1. Анатомия и физиология сердца. Строение сократительного миокарда. Основные функции сердца: автоматизм, проводимость, возбудимость, сократимость, тоничность. Проводящая система сердца: анатомо-функциональная характеристика. Синусовый (С-А) узел. Внутрипредсердные и межпредсердный проводящие тракты. Центры латентного автоматизма в предсердиях. Атриовентрикулярное (AV) соединение. Система Гиса-Пуркинье.</p> <p>2. Электрофизиология миокарда. Мембранная теория возникновения биопотенциалов сердца. Возбуждение миокардиальных клеток: потенциал покоя и действия мембраны сократительного волокна. Автоматизм миокардиальных клеток, трансмембранный потенциал. Электрические механизмы проведения импульса миокардиальными клетками. Рефрактерность возбужденной миокардиальной клетки. Дипольная и мультиполярная теории формирования электрического поля сердца и генеза электрокардиограммы (ЭКГ). Элементарные диполи – элементы сердца как генератора биотока. Понятие о суммарном (эквивалентном) диполе. Динамика суммарного диполя в течение сердечного цикла. Электрическое поле сердца в теле (объемном проводнике) здорового человека. Определение ЭКГ как кривой, отражающей динамику разности потенциалов в 2-х точках электрического поля сердца в течение сердечного цикла. Ось отведения ЭКГ: расположение, полярность. Однополюсные,</p>	(УК-1, 4, 5); (ПК -1, 2, 3, 5, 6, 22)

двухполюсные отведения ЭКГ.

3. Векторный принцип в клинической ЭКГ. Векторные и скалярные величины. Вектор и его характеристики. Сложение векторов. Суммарный вектор. Векторы электродвижущих сил (ЭДС) возбуждения сердца: моментные, средние. Проекция динамики моментных векторов на ось отведения ЭКГ. Изменение суммарного вектора сердца в течение процессов де- и реполяризации. Формирование элементов ЭКГ при распространении волны возбуждения по миокарду. Принципы работы электрокардиографа – прибора, регистрирующего разность потенциалов электрического поля сердца.

## 2. Анализ электрокардиограммы (ЭКГ)

1. Векторный анализ ЭКГ для оценки изменений амплитуды, направления, формы зубцов и смещения сегментов. Определение амплитуды зубцов ЭКГ по проекции средних векторов на оси отведений.
2. Понятие об электрической оси сердца (ЭОС). Способы определения положения ЭОС. Варианты направлений ЭОС (значения угла альфа QRS). ЭОС в норме и при патологии. Значение клинических сведений и телосложения пациента для правильной оценки ЭКГ.
3. Временной анализ ЭКГ. Элементы нормальной ЭКГ (зубцы, сегменты, интервалы). Анализ продолжительности межцикловых интервалов ЭКГ. Определение частоты и регулярности сердечных сокращений. Анализ продолжительности внутрицикловых интервалов ЭКГ (зубцов, сегментов, интервалов).
4. Амплитудный анализ ЭКГ. Понятие об изоэлектрической линии. Определение амплитуды зубцов на ЭКГ. Определение смещения сегментов на ЭКГ.
5. Отведения общепринятой ЭКГ (12 отведений). Стандартные отведения: I, II, III. Усиленные однополюсные отведения от конечностей: aVR, aVL, aVF. Шестиосевая система координат. Грудные однополюсные отведения: V<sub>1</sub>–V<sub>6</sub>. Дополнительные отведения ЭКГ. Дополнительные крайние левые (задние) грудные отведения (V<sub>7</sub>, V<sub>8</sub>, V<sub>9</sub>). Дополнительные правые грудные отведения: (V<sub>3</sub>R–V<sub>6</sub>R). Дополнительные высокие грудные отведения (на 1–2 межреберья выше общепринятого уровня регистрации).
6. Нормальная ЭКГ взрослых в отведениях от конечностей. Характеристика зубцов и сегментов. Электрическая ось P, QRS, T. Нормальная ЭКГ взрослых в грудных отведениях. Характеристика зубцов и сегментов. Переходная зона. Варианты нормальной ЭКГ при ротациях сердца в грудной клетке.
7. **ЭКГ при гипертрофии и перегрузке отделов сердца.** Генез изменений ЭКГ при гипертрофии и перегрузке отделов сердца. ЭКГ при гипертрофии предсердий. Признаки гипертрофии правого предсердия. Признаки гипертрофии левого предсердия. Комбинированная гипертрофия предсердий. ЭКГ при гипертрофии и перегрузке желудочков. Признаки гипертрофии левого желудочка (ГЛЖ). Признаки острой перегрузки ПЖ.

8. **Нарушения внутрижелудочковой проводимости в системе Гиса-Пуркинье.** Генез изменений ЭКГ при нарушениях внутрижелудочковой проводимости. Клиническое значение внутрижелудочковых блокад: распространенность, кардиодинамика, прогноз, лечение. Концепция строения системы Гиса. Классификация внутрижелудочковых блокад по локализации, выраженности и постоянству. ЭКГ при блокадах в системе левой ножки пучка Гиса. Блокада передне-верхнего (переднего) разветвления левой ножки пучка Гиса. Блокада задне-нижнего (заднего) разветвления левой ножки пучка Гиса. Блокада срединного разветвления левой ножки пучка Гиса. Неполная блокада левой ножки пучка Гиса. Полная блокада левой ножки пучка Гиса.
9. ЭКГ при блокадах правой ножки пучка Гиса. Неполная блокада правой ножки пучка Гиса. Полная блокада правой ножки пучка Гиса. ЭКГ при сочетанных блокадах пучка Гиса. Сочетание полной блокады правой ножки и передне-верхнего разветвления левой ножки пучка Гиса. Сочетание полной блокады правой ножки и задне-нижнего разветвления левой ножки пучка Гиса.
10. **Синдромы предвозбуждения желудочков.** ЭКГ при синдроме Вольфа-Паркинсона-Уайта (WPW). Атипичный синдром WPW. «Скрытый» синдром WPW. Преходящий, перемежающийся и латентный синдром WPW. ЭКГ при синдроме короткого PQ (PR).
11. **ЭКГ при ишемической болезни сердца (ИБС).** Очаговые поражения миокарда. Классификация очаговых поражений миокарда. Инфаркт миокарда (ИМ). Электрофизиология очага поражения при остром инфаркте миокарда (ОИМ). Структурно-функциональные зоны очага поражения (ишемия, ишемическое повреждение, некроз) и их ЭКГ-проявления. Электрофизиология и варианты монофазной кривой. Электрогенез классических и реципрокных изменений ЭКГ.
12. Стадии течения ОИМ. Последовательность возникновения изменений ЭКГ при ОИМ. Обратная эволюция изменений ЭКГ в течении ОИМ. ЭКГ при трансмуральном, крупноочаговом, субэндокардиальном и мелкоочаговом ИМ (Q-образующем и Q-необразующем). Локализация инфарктов миокарда. ЭКГ при ИМ правого желудочка. ЭКГ признаки ИМ предсердий.
13. Осложненный ИМ. Ранний (ограниченный) и распространенный (диффузный) перикардит. Разрыв миокарда, ЭКГ-признаки предразрыва. Инфаркт папиллярных мышц. Острая аневризма левого желудочка. Тромбоэмболия легочной артерии. Нарушения ритма и проводимости сердца. Внутрижелудочковые блокады, перинфарктные и интраинфарктные блокады. ЭКГ при рецидивирующих и повторных острых инфарктах миокарда.
14. ЭКГ при постинфарктном кардиосклерозе и аневризмах левого желудочка. ЭКГ при сочетании инфаркта миокарда различной локализации с внутрижелудочковыми блокадами. ЭКГ при сочетании инфаркта миокарда с синдромом WPW. ЭКГ при инфаркте миокарда на фоне искусственного водителя ритма сердца.

	<p>Стенокардия и хроническая ИБС. ЭКГ во время приступа стенокардии. ЭКГ при хронической ИБС.</p> <p>15. Пробы при ИБС. Динамика ЭКГ при проведении проб с физической нагрузкой. Положительные результаты пробы – «ишемические» изменения ЭКГ. Значение нарушений сердечного ритма, проводимости и др. изменений ЭКГ во время пробы с физической нагрузкой в диагностике ИБС. Другие функциональные ЭКГ-пробы для выявления ИБС.</p> <p>16. <b>ЭКГ при нарушениях ритма и проводимости.</b> Клинико-физиологическая классификация аритмий и блокад. Генез нарушений образования и проведения импульсов. ЭКГ при нарушениях автоматизма синусового узла. Синусовая тахикардия. Синусовая брадикардия. Синусовая аритмия. Остановка синусового узла. Ригидный синусовый узел. Проявления или изменения автоматизма латентных водителей ритма. Предсердные эктопические комплексы и ритмы. Правопредсердные ритмы. Левопредсердные ритмы. Ритм коронарного синуса и коронарного узла. Атриовентрикулярные комплексы и ритмы. Идиовентрикулярные комплексы и ритмы. Медленные (замещающие) выскальзывающие комплексы и ритмы. Ускоренные выскальзывающие комплексы и ритмы. Миграция суправентрикулярного водителя ритма. Атриовентрикулярная диссоциация. Неполная AV-диссоциация. Полная AV-диссоциация.</p> <p>17. Экстрасистолия. Генез, клиническое значение и классификация экстрасистолии. Критерии экстрасистолии: интервал сцепления, постэкстрасистолическая пауза, интерполированные экстрасистолы. Предсердная экстрасистолия. Экстрасистолия из AV-соединения. Желудочковая экстрасистолия. Экстрасистолы: мономорфные, монофокусные и полиморфные. Экстрасистолы: парные, аллоритмия. Экстрасистолы: ранние, сверхранные.</p> <p>18. Фибрилляция и трепетание предсердий. Генез, клиническое значение и прогноз при фибрилляции и трепетании предсердий. ЭКГ-признаки фибрилляции предсердий. ЭКГ-признаки трепетания предсердий.</p> <p>19. Пароксизмальные и хронические тахикардии. Патогенез и классификация пароксизмальных и хронических (постоянно-возвратных) суправентрикулярных и желудочковых тахикардий. Синусовая реципрокная пароксизмальная тахикардия</p> <p>20. Суправентрикулярные блокады. Клинико-физиологическая классификация суправентрикулярных блокад. Синоатриальные блокады I, II, III степени. Межпредсердные и внутрисердечные блокады. Предсердная диссоциация. Блокада пучка Бахмана (межпредсердная блокада).</p> <p>21. Внутрисердечные блокады. Атриовентрикулярные блокады. AV-блокада I степени проксимального и дистального уровня. AV-блокада II степени проксимального и дистального уровня (с периодикой и без периодики Венкебаха-Самойлова). AV-блокада III степени проксимального и дистального уровня.</p> <p>22. Парасистолия. Генез и клиническое значение</p>	
--	--	--



	<p>парасистолии. ЭКГ-критерии парасистолии. Предсердная парасистолия. Парасистолия из AV-соединения. Желудочковая парасистолия. Парасистолия сцепленного типа. Дублированная тахикардия.</p> <p>23. Электрокардиостимуляция (ЭКС). Показания к ЭКС. Виды ЭКС. ЭКГ-признаки адекватной ЭКС. ЭКГ-признаки неадекватной ЭКС. Некоторые ЭКГ-синдромы, связанные с нарушением ритма и проводимости. Синдром слабости синусового узла. Синдром удлиненного интервала QT.</p> <p>24. <b>Изменения ЭКГ при отдельных заболеваниях.</b> Острое легочное сердце. Кардиомиопатии: гипертрофическая и дилатационная. Вторичные кардиомиопатии: дисгормональная, алкогольная, при токсических воздействиях, при анемии. Миокардиты. Перикардиты. Эндокринные заболевания (тиреотоксикоз, гипотиреоз, ожирение). Нарушение баланса электролитов (гипо-, гиперкалиемия, гипо-, гиперкальциемия) и заболевания, при которых они наблюдаются. Воздействие лекарственных препаратов на миокард.</p> <p>25. <b>Функциональные пробы.</b> Проба с физической нагрузкой. Дыхательная проба. Ортостатическая проба. Термическая проба. Гипоксемические пробы. Лекарственные пробы.</p> <p>26. <b>Другие методы исследования сердца.</b> Стресс-ЭКГ (велоэргометрия, тредмил). Диагностические возможности стресс-ЭКГ. Показания и противопоказания к проведению исследования. Методика проведения стресс-ЭКГ. Критерии оценки ИБС по данным стресс-ЭКГ. Прекардиальное картирование (ПК). Диагностические возможности ПК. Методы длительной регистрации ЭКГ. Прикроватное мониторирование в блоках интенсивной терапии.</p> <p>27. Длительное (амбулаторное) мониторирование ЭКГ по методу Холтера (ХМ). Показания к проведению ХМ. Методика исследования. Отведения ЭКГ при ХМ. Диагностика нарушений ритма сердца. Диагностика изменений ЭКГ по ишемическому типу. Критерии эффективности антиаритмической и антиангинальной терапии по данным ХМ.</p> <p>28. Бифункциональное мониторирование: суточное мониторирование ЭКГ (ХМ) и суточное мониторирование АД (СМАД). Показания к проведению исследования. Методика исследования. Оценка результатов исследования.</p> <p>29. Исследование variability сердечного ритма. Показания, критерии оценки.</p>	
--	--	--

## 6. Критерии оценивания результатов обучения

*Для зачета*

Результаты обучения	Критерии оценивания	
	Незачтено	Зачтено
<b>Полнота знаний</b>	Уровень знаний ниже минимальных требований. Имели место грубые ошибки.	Уровень знаний в объеме, соответствующем программе подготовки. Могут быть допущены незначительные ошибки

<b>Наличие умений</b>	При решении стандартных задач не продемонстрированы основные умения. Имели место грубые ошибки.	Продемонстрированы основные умения. Решены типовые задачи, выполнены все задания. Могут быть допущены несущественные ошибки.
<b>Наличие навыков (владение опытом)</b>	При решении стандартных задач не продемонстрированы базовые навыки. Имели место грубые ошибки.	Продемонстрированы базовые навыки при решении стандартных задач. Могут быть допущены несущественные ошибки.
<b>Мотивация (личностное отношение)</b>	Учебная активность и мотивация слабо выражены, готовность решать поставленные задачи качественно отсутствуют	Проявляется учебная активность и мотивация, демонстрируется готовность выполнять поставленные задачи.
<b>Характеристика сформированности компетенции</b>	Компетенция в полной мере не сформирована. Имеющихся знаний, умений, навыков недостаточно для решения практических (профессиональных) задач. Требуется повторное обучение	Сформированность компетенции соответствует требованиям. Имеющихся знаний, умений, навыков и мотивации в целом достаточно для решения практических (профессиональных) задач.
<b>Уровень сформированности компетенций</b>	Низкий	Средний/высокий

*Для тестирования:*

Оценка «5» (Отлично) - баллов (100-90%)

Оценка «4» (Хорошо) - балла (89-80%)

Оценка «3» (Удовлетворительно) - балла (79-70%)

*Менее 70% – Неудовлетворительно – Оценка «2»*

Полный комплект оценочных средств для дисциплины «Функциональная диагностика в клинике внутренних болезней» представлен на портале СДО Приволжского исследовательского медицинского университета –

<https://sdo.pimunn.net/course/view.php?id=3603>

Разработчик:

Носов Владимир Павлович, профессор кафедры госпитальной терапии и общей врачебной практики имени В.Г.Вогралика, д.м.н., доцент

«27» февраля 2023 года